Per Marits

Nyttan med sekvensering

Identifiering av monogena sjukdomsgener

Tidigare:

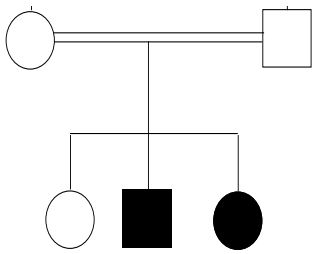

Kandidatgener: kunskap om proteindefekt (funktion)

Kopplingsanalys: stora och/eller många familjer (position)

Nu: Next generation sequencing

Immunbristsjukdomar = Kombination av immunfenotyp och genetik

Sekvensering = <u>ett</u> verktyg för att karaktärisera en patient med immunbrist

Helgenomsekvensering

2001



Forskning: resultat efter mer än ett decennium

2023

Kliniskt verktyg: resultat inom veckor (dygn)

Sekvensering av hela genomet ≈20 000 gener

Selekterad bioinformatisk analys av de gener som man är intresserad av…

Våra genlistor

PID: Primary Immunodeficiency (PID)

- SCID, CGD, ALPS, CVID, MSMD, Hyper IgE, HLH, autoinflammation, VEO-IBD, autoimmunitet
- 482 gener

IBMFS: Inherited Bone Marrow Failure Syndromes

- Aplastisk anemi, Diamond Blackfan, Fanconi, hemolytisk anemi, dyskeratosis congenita, kongenital neutropeni
- 223 gener

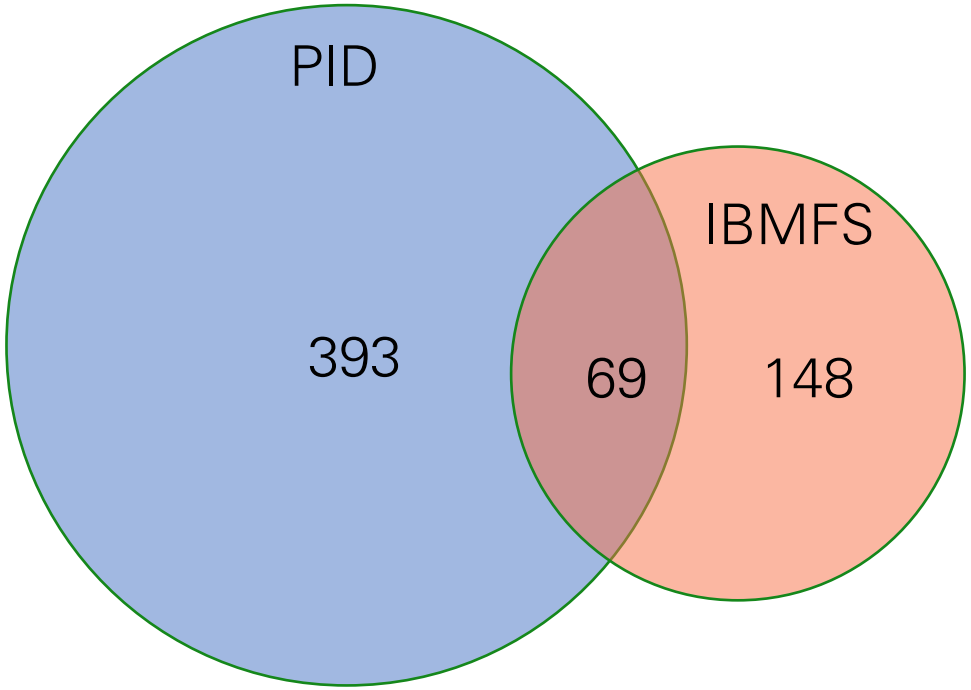

Klinisk helgenom-sekvensering (HGS)

Stora krav vad gäller:

- säkerhet
- kvalitet
- snabb och säker medicinsk tolkning

- Sekvenseringen utförs av Clinical Genomics, SciLife Lab, Solna, som är SWEDAC ackrediterat enligt ISO/IEC 17025.

- CMMS pionjärarbete med kliniskt inriktad sekvensering

- Vi ingår tillsammans med klinisk genetik och CMMS i GMCK-RD

Helgenomanalys



Lista över varianter

Filter

Klinisk diagnostik

Kända sjukdomsgener

Multidisciplinärt team

Filter

Forskning

Nya mekanismer

8 år av immunbristsekvensering

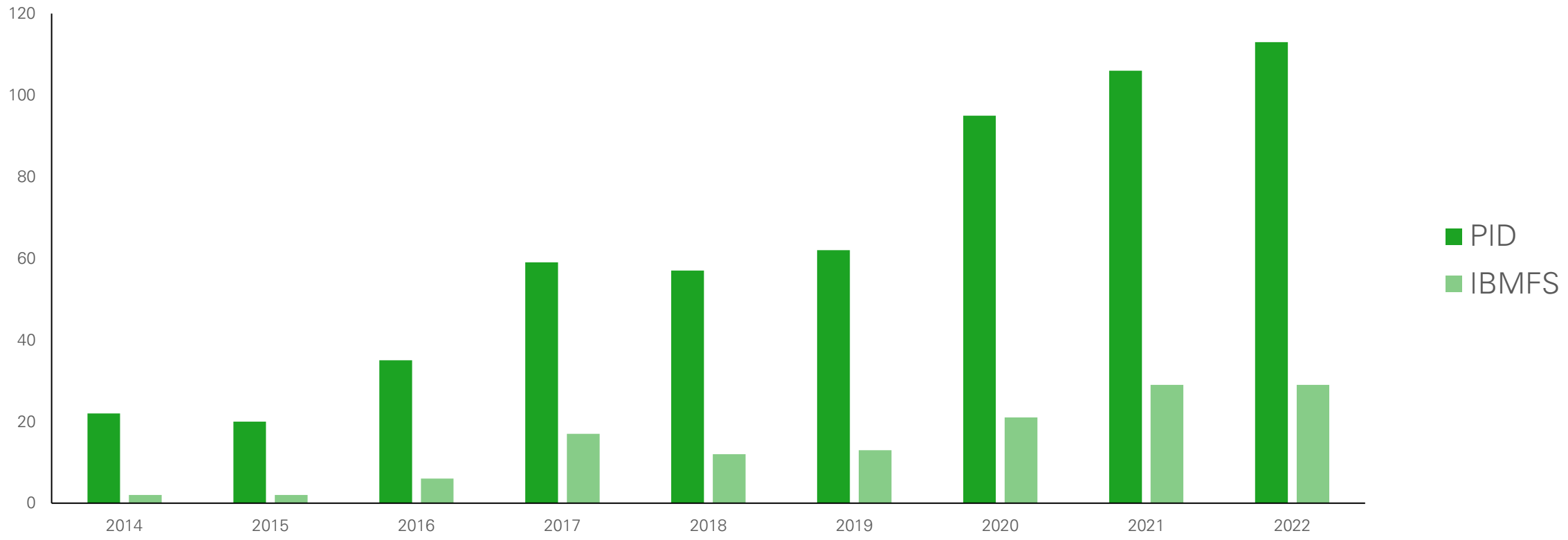

1 av 3 fall får ett positivt svar

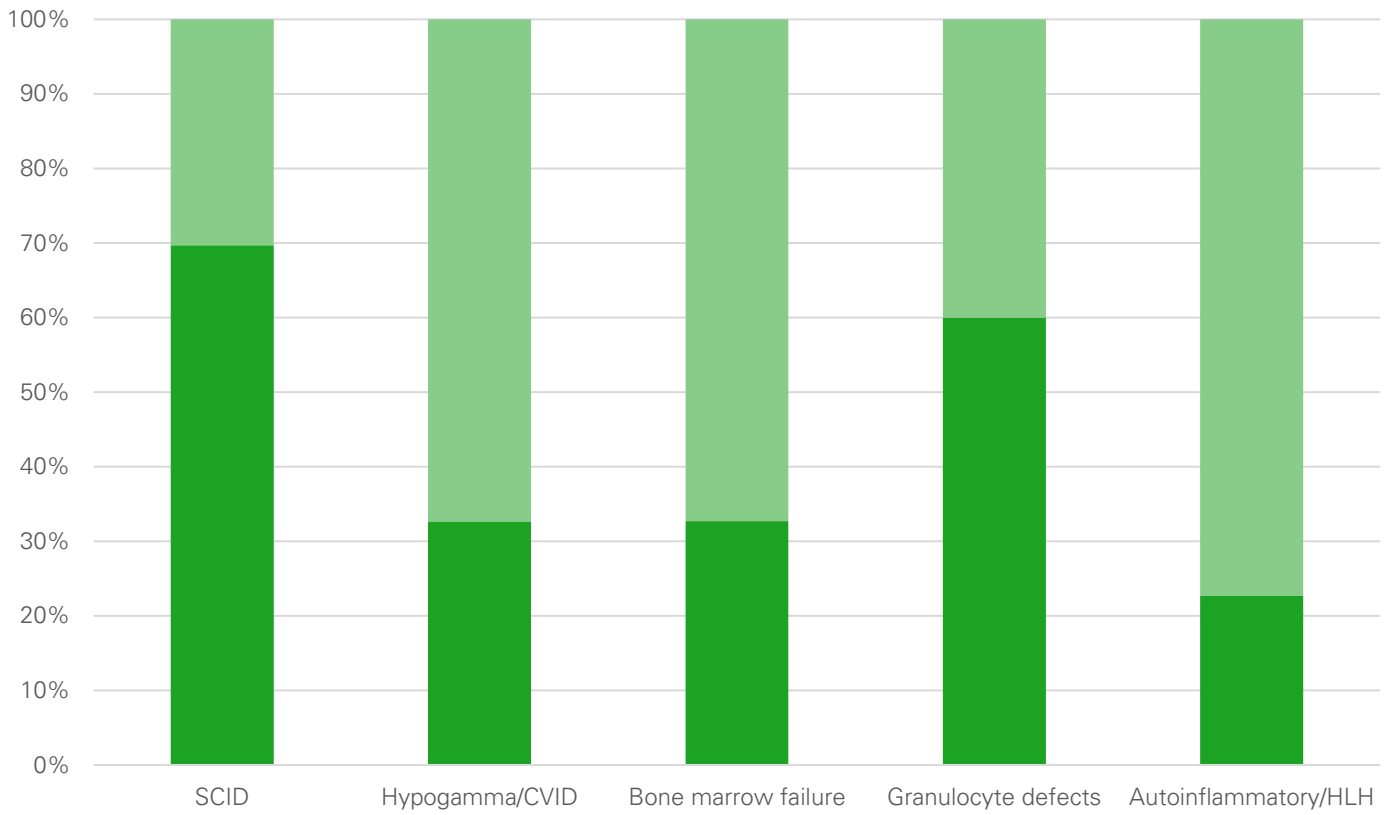

Nyttan med genetisk diagnostik

Förväntat resultat beror på vilken patient som sekvenserats

1. Tydlig klinisk bild – diagnosen ”klar”
2. Otydlig/komplex klinisk bild



30% positiva svar

70% ”Bland de analyserade generna har ingen lågfrekvent sekvensvariant som bedöms kunna orsaka eller bidra till patientens sjukdomsbild identifierats”

Tydlig klinisk bild

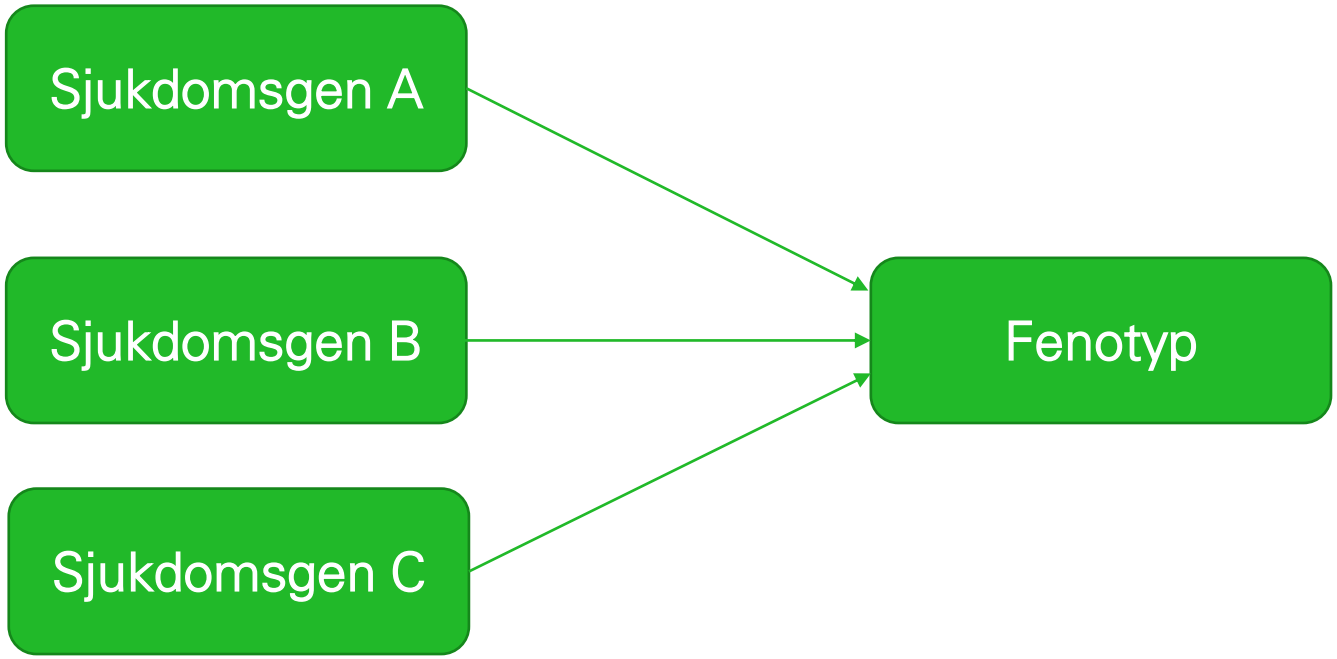

- Typexempel SCID, CGD
- Relativt hög lösningsfrekvens

<u>Genetisk diagnostik för att:</u>

- Bekräfta
- Nedärvning / anlagstestning
- Anpassa terapi exv SCID med strålningskänlighet

Negativa svar trots ”tydlig” klinisk bild?

Pinsamt låg lösningsfrekvens för:

- MSMD
- VEO-IBD

Tröskel för att skicka på helgenom?

- IBD – ålder, hereditet, immunfenotypning…
- MSMD – hereditet, funktionella tester?

Realistiska förväntningar

Oklar/komplex klinisk bild eller patogenes

- De flesta av våra fall
- ”övrig immunbrist” / Immunbrist UNS
- Autoinflammation
- Lägst lösningsfrekvens med HGS
- MEN potentiellt stor nytta vid positiva fynd
  - ✓ Diagnos! Anlagstestning etc…
  - ✓ Anpassa behandling till patogenes
  - ✓ Prognos
  - ✓ Riktad behandling terapi



Bedömning av en sekvensvariant

1. **Bioinformatisk bedömning**;”Rank score” baserad på variantens frekvens, typ (nonsense / missense / silent) och aminosyrans grad av konservering med mera
2. **Litteratursökning**: finns varianten beskriven tidigare? Stämmer den med patientens fenotyp? Om 2 x ja – case closed!
3. **Sangersekvensning** för att konfirmera mutationen, titta på nedärvningsmönster.
4. **Utökad validering** : Om varianten inte är beskriven tidigare och kan genuttryck (QT-PCR), mer riktad flödescytometri eller funktionella analyser bli nödvändiga.

Omfattningen av valideringen beroende på hur stark koppling det finns mellan det genetiska fyndet och kliniken samt hur specifika analyser som kan designas.

Att koppla en sekvensvariant till klinik

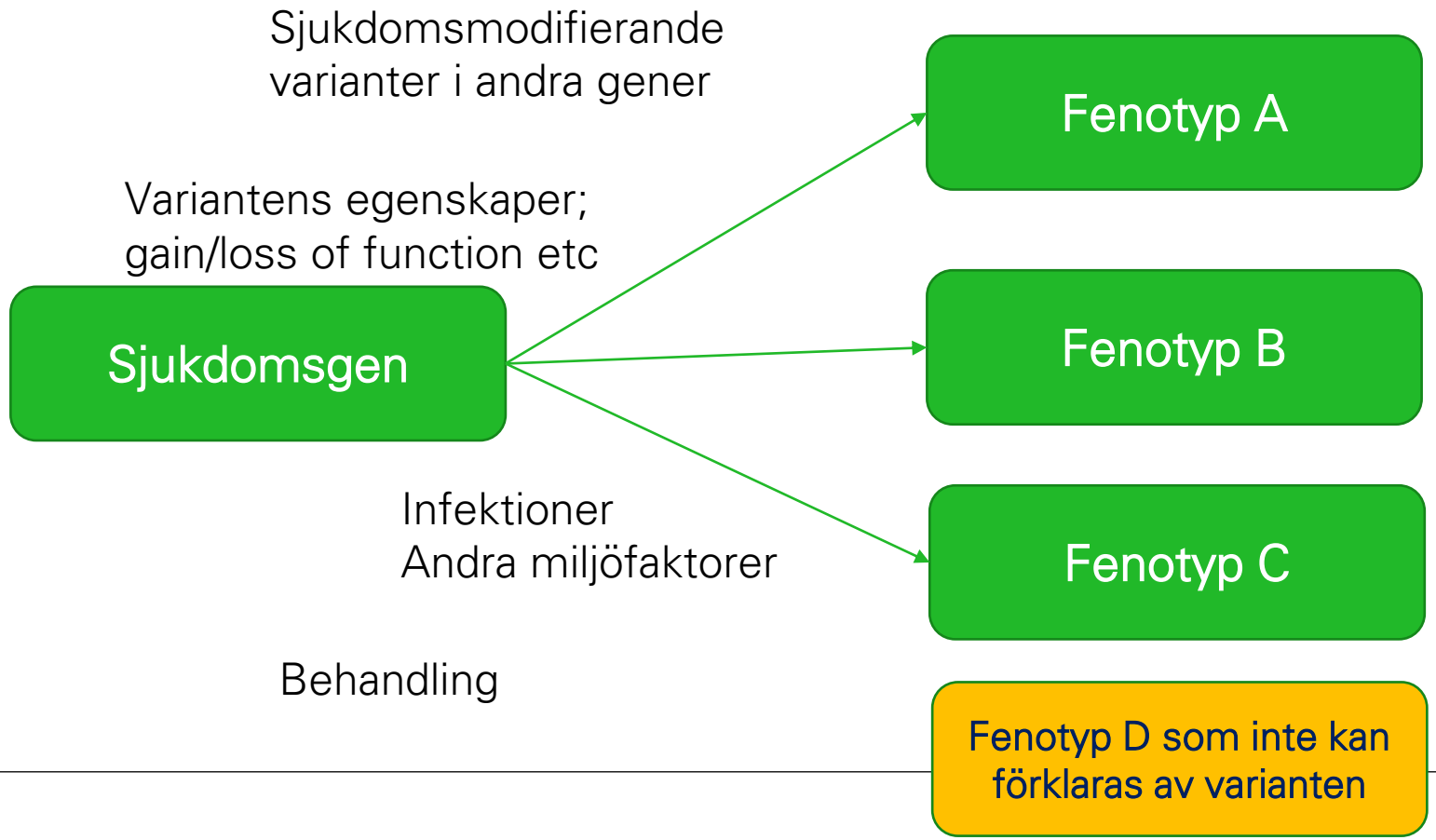

Sjukhistoria, kliniska uppgifter och laboratoriefynd kritiska för tolkning

Fall 1: flicka född 2011

- Prov på flicka f-11 från barnreumatologen, KS på inrådan från barnhematolog.
- Frågeställning: immunbrist , inflammatorisk sjukdom?
- Hudutslag, lymfopeni och lymfkörtlar i halsområdet som utretts extensivt. Hudvaskulit. Ledsmärtor.
- Ingen beskriven immunbrist/infektionsproblematik. Snarast förhöjda Ig.
- Immunfenotypning visar lätt sänkt antal CD3+ T-lymfocyter och CD19+ B-celler, men i övrigt inga större avvikelser. Normala immunglobuliner.

Scout | Institutes | Klinisk immunologi | 722701400193fam | **Clinical SNV and INDELs** | Panels: PID | Timeline | Per Marits

Filters

- [ ] Hide dismissed
- [ ] Show also variants present only in unaffected

Filter returns 2041 / 45333 variants.

Showing page 1 with 50 variants.

Toggle dismiss bar

	Rank	Score	Chr.	Gene	Pop Freq	Observed	CADD	Gene annotation	Func. annotation	Inheritance model	Overlapping
☐	3 LP P 1 Causative	33	1	PIK3CD 2	~	ClinVar Local	24.7	exonic	missense_variant	AD AR_comp	Compounds
☐	35 Dismissed 1 M	25	1	MASP2 TARDBP 5	<0.0001	Local	32.0	MASP2:exonic TARDBP:downstream	MASP2:missense_variant TARDBP:downstream_gene_variant	AD AR_comp	Compounds
☐	43 Dismissed 6 M 1	25	8	PRKDC 2	0.0004	ClinVar Local	12.9	exonic	missense_variant	AD AR_comp	Compounds
☐	48 Dismissed 1	25	16	MEFV 2	<0.0001	ClinVar Local	0.4	exonic	missense_variant	AD AR_comp	Compounds
☐	50 Dismissed 4	24	4	SH3BP2 3	0.0026	ClinVar Local	14.0	exonic	missense_variant	AD AR_comp	Compounds
☐	59 Dismissed	23	2	RANBP2 3	0.0003	ClinVar Local	23.7	exonic	missense_variant	AD AR_comp	Compounds
☐	60 Dismissed	23	2	CDCA7 2	~		29.7	exonic	missense_variant	AD AR_comp	Compounds
☐	77 Dismissed	22	5	TERT 5	0.0002	ClinVar Local	14.8	exonic	missense_variant	AD AR_comp	Compounds
☐	80 Dismissed	22	8	PRKDC 2	<0.0001	ClinVar Local	3.5	splicing	splice_region_variant	AD AR_comp	Compounds

HGS

Heterozygot missense variant i PIK3CD (p.E1021K). Sanger visar att den är *de novo*.

APDS

- **PIK3CD p.E1021K** är en känd, autosomalt dominant gain-of-function variant som ger upphov till Activated Phosphoinositide 3-kinase delta syndrome (APDS).
- Stämmer klinik och labfynd? APDS har mycket variabel fenotyp.
- Lymfadenopati och vaskulit har beskrivits

Table 2 Immunological investigations in APDS.

Immunological parameters	Result
Serum IgG	Low to normal
Serum IgA	Low to normal
Serum IgM	Normal to elevated
Ig G subclasses	Normal to decreased
Anti-polysaccharide Ab response	Normal to diminished
Anti-peptide Ab response	Normal to diminished
CD3+ T lymphocytes	Decreased
CD19 + B lymphocytes	Decreased
CD3- CD16 + 56+ Natural killer (NK) cells	Normal to decreased

Singh et al. Genes & Diseases (2020).

Sammanfattning, fall 1

- Ospecifika kliniska fynd ☹
- Diagnostisk entitet med variabel fenotyp. Både gain- och loss-of-function varianter i PIK3CD med dominant respektive recessiv nedärvning beskrivna ☹
- Funktionell testning möjlig, men inte uppsatt kliniskt ☹
- *Dessbättre*: känd patogen och välkaraktäriserad sekvensvariant! ☺

➢Fyndet ger en diagnos och terapimöjligheter (pt insatt på sirolimus)

Fall 2: flicka född 2007

- Remiss för HGS från Linköping: flicka med misstänkt HLH.
- 16-år gammal flicka från Somalia 2018.
- Diagnostiserades med Chron’s sjukdom 2019.
- Behandlats med Azathioprim, Adalimumab, Vedolizumab, Infliximab och kortison i olika kombinationer. Trots detta, persistent förhöjda inflammatoriska parametrar…

Kliniskt förlopp

- I slutet av januari 2023 fick hon hög feber och förhöjda inflammationsparametrar. Hon behandlades som en septikemi med antibiotika och steroider. Odlingar var negativa.
- Två veckor senare när steroiderna trappats ut, kom hon tillbaka mer inflammerad. Splenomegali, ferritin >10 000, CRP >200, SR >100. Leverenzymer endast något förhöjda. S-IL2R 7000.
- Benmärgsprov togs för att leta efter hemofagocytos.
- PAD: Reed-Steinberg celler. EBV? Immunbrist-associerad lymfoproliferation? Inte mycket hemofagocytos
- På misstanke om HLH fick hon etoposid. Dåligt kliniskt svar. Höga EBV-kopior i blod (>300 000) – får Rituximab.

Kliniskt förlopp, forts…

- Benmärgen har varit på second opinion och där bedöms fenotypen stämma med klassiskt Hodgkin.
- Lymfombehandling planeras, men behandlingsstart försenas pga norovirus-infektion och reaktivering av hennes tarmsjukdom
- Ny benmärg är bilden markant förbättrad. Cellhalten är lägre, det finns inga infiltrat och endast 1(en) CD30 positiv cell Sammantaget är bilden reaktiv men nästan normaliserad. EBV är odetekterbart både i blod och i benmärg.
- Mjälten har också blivit mindre. På upprepad PET ses inga lymfkörtlar utan bara upptag kring den tydligt inflammerade tarmen.
- Planeras för kolektomi…

Scout | Institutes | Klinisk immunologi | 923701400064fam | **Clinical SNV and INDELs** | Panels: PID | Timeline | Per Marits

Filters

- [ ] Hide dismissed
- [ ] Show also variants present only in unaffected

Filter returns 2233 / 48906 variants.

Showing page 1 with 50 variants.

Toggle dismiss bar

Rank	Score	Chr.	Gene	Pop Freq	Observed	CADD	Gene annotation	Func. annotation	Inheritance model	Overlapping
20 Dismissed 25	26	2	IFIH1 10	<0.0001	ClinVar Local	24.6	exonic	missense_variant	AD AR_comp	Compounds Overlapping SVs
22 Dismissed 6 M	26	4	LRBA 4	0.0007	ClinVar Local	24.2	exonic	missense_variant	AD AR_comp	Compounds
23 Dismissed 5	26	5	SKIC3 5	0.0004	ClinVar Local	27.5	exonic	missense_variant	AD AR_comp	Compounds Overlapping SVs
49 Dismissed	24	15	INO80 3	~	Local	16.7	exonic	missense_variant	AD AR_comp	Compounds
56 Dismissed	23	2	CLASP1 RNU4ATAC 6	0.0001	ClinVar Local	20.3	CLASP1:intronic RNU4ATAC:ncRNA_exonic	CLASP1:intron_variant RNU4ATAC:non_coding_transcript_exon_variant	AD AR_comp	Compounds Overlapping SVs
119 LP 1 Causative	21	22	NCF4 3	~		31.0	exonic	frameshift_variant	AR_hom	
137 Dismissed M	20	16	CLEC16A 1	0.0003	Local	23.8	exonic	missense_variant	AD AR_comp	Compounds
145 Dismissed 1	20	19	NLRP12 3	0.0013	ClinVar Local	17.7	exonic	missense_variant	AD AR_comp	Compounds Overlapping SVs
172 Dismissed 1	19	11	IL10RA 3	0.0025	ClinVar Local	16.3	exonic	missense_variant	AD AR_comp	Compounds Overlapping SVs

HGS resultat

Inga varianter I HLH- eller EBV-associerade gener. Homozygot frameshift variant i NCF4

NCF4

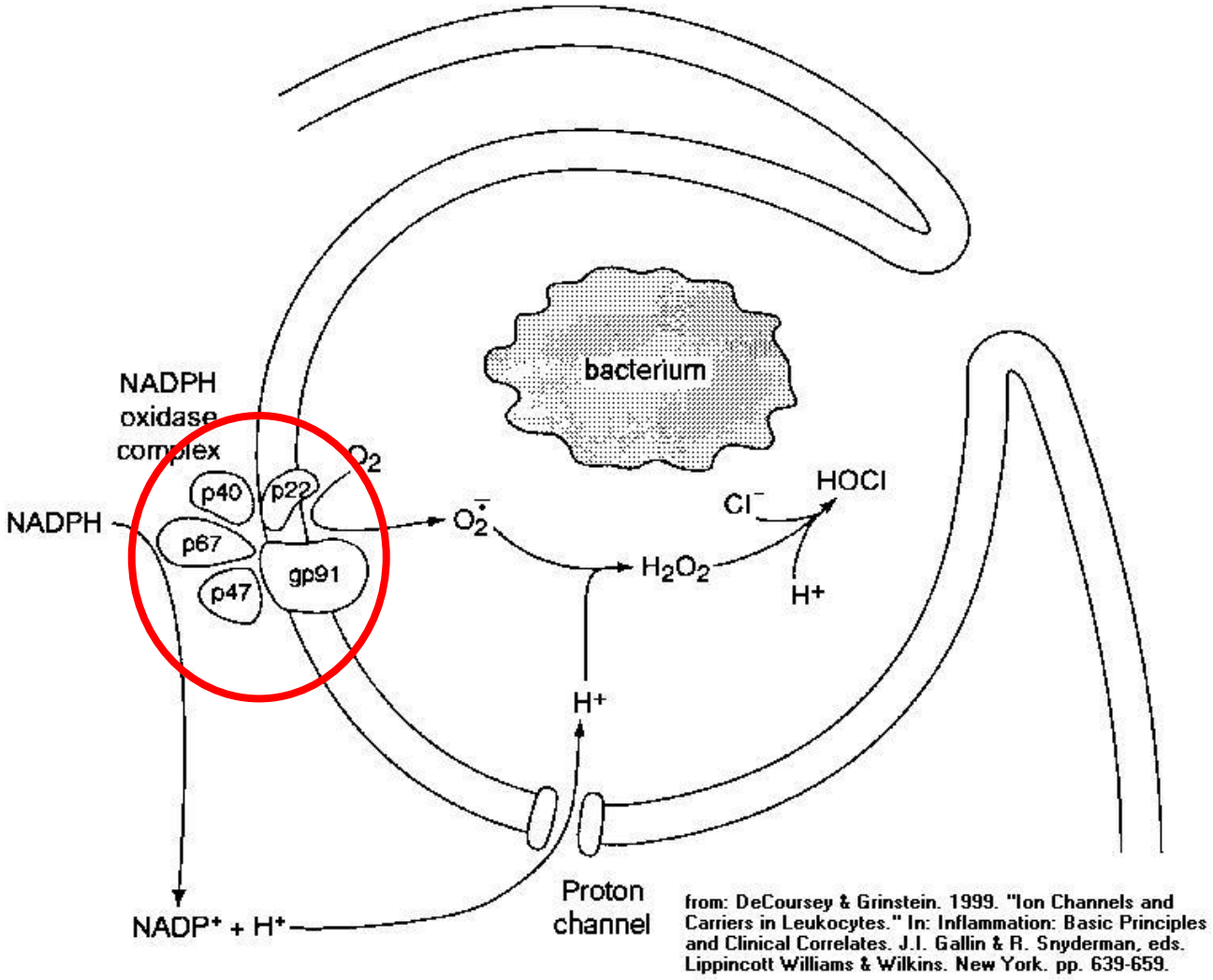

from: DeCoursey & Grinstein. 1999. "Ion Channels and Carriers in Leukocytes." In: Inflammation: Basic Principles and Clinical Correlates. J.I. Gallin & R. Snyderman, eds. Lippincott Williams & Wilkins. New York. pp. 639-659.

NCF4 kodar för p40 som är en del av NADPH-oxidase

Phagoburst

+PMA

Frisk donator

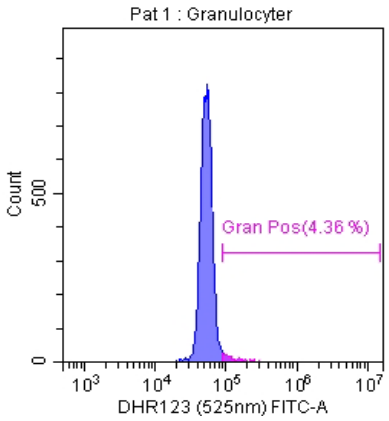

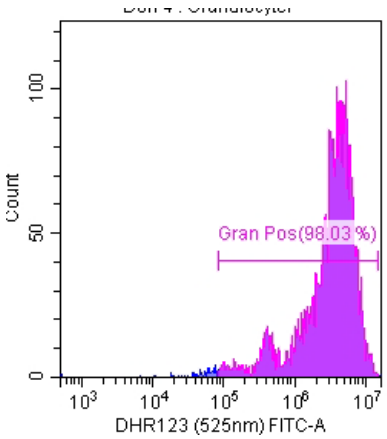

SI = 72,4
(Ref 65-128)

PATIENT taget utan IS/steroider

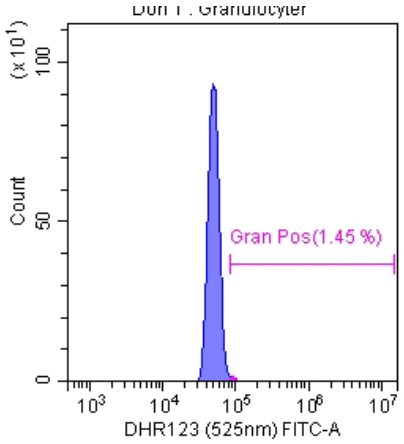

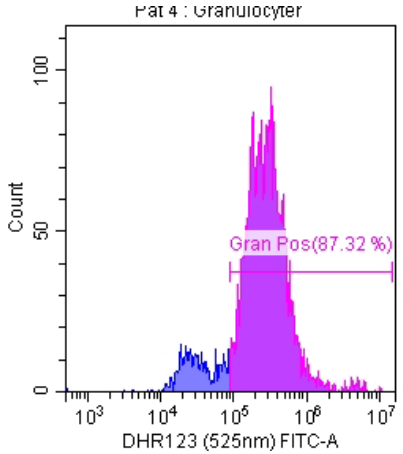

SI = 6,2

= CGD

The Journal of Clinical Investigation RESEARCH ARTICLE

Inherited p40*phox* deficiency differs from classic chronic granulomatous disease

Annemarie van de Geer,[1] Alejandro Nieto-Patlán,[2,3,4] Douglas B. Kuhns,[5] Anton T.J. Tool,[1] Andrés A. Arias,[6,7] Matthieu Bouaziz,[2,3] Martin de Boer,[1] José Luis Franco,[6] Roel P. Gazendam,[1] John L. van Hamme,[1] Michel van Houdt,[1] Karin van Leeuwen,[1] Paul J.H. Verkuijlen,[1] Timo K. van den Berg,[1,8] Juan F. Alzate,[9] Carlos A. Arango-Franco,[6,7] Vritika Batura,[10] Andrea R. Bernasconi,[11] Barbara Boardman,[12] Claire Booth,[13] Siobhan O. Burns,[14,15] Felipe Cabarcas,[9,16] Nadine Cerf Bensussan,[17,18,19] Fabienne Charbit-Henrion,[17,18,19,20] Anniek Corveleyn,[21] Caroline Deswarte,[2,3] María Esnaola Azcoiti,[2,22] Dirk Foell,[23] John I. Gallin,[24] Carlos Garcés,[6] Margarida Guedes,[25] Claas H. Hinze,[23] Steven M. Holland,[26] Stephen M. Hughes,[12] Patricio Ibañez,[27] Harry L. Malech,[24] Isabelle Meyts,[28,29] Marcela Moncada-Velez,[6] Kunihiko Moriya,[2,3] Esmeralda Neves,[30] Matias Oleastro,[11] Laura Perez,[11] Vimel Rattina,[2,3] Carmen Oleaga-Quintas,[2,3] Neil Warner,[31] Aleixo M. Muise,[10,31,32] Jeanet Serafín López,[4]

- Inga invasiva infektioner. Bevarat svar mot svamp och ofta ingen eller endast mild sänkning av phagoburst som varierar mellan olika celltyper.
- Klinsk bild domineras av hyperinflammation och perifera infektioner.
- Bättre prognos?

Stämmer det?

- Sekundär HLH förekommer vid många IEI
- Sekundär HLH /MAS förekommer vid kronisk granulomatös sjukdom, men vanligtvis uppkommer det efter typiska CGD-associerade infektioner, inte efter virusinfektioner.
- Tarmsjukdom vid CGD uppfyller ofta kriterierna för Crohn's sjukdom (Marks et al. 2009 AMJG). NCF4 susceptibilitetsgen för Crohn!

- Patienten har idag pyoderma gangränosum vid stomin, tecken till inflammation i ändtarmen vid skopi men i övrigt kliniskt välmående efter kolektomi.

Sammanfattning, fall 2

- Rörig klinisk bild ☹
- Bioinformatiskt tydligt patogen variant (homozygot framshift) ☺
- Specifikt funktionellt test stödjer diagnosen ☺
- Stöd i litteraturen för patientens fenotyp ☺

➢Fyndet ger en ny förklaring till patientens symtom och sjukhistoria

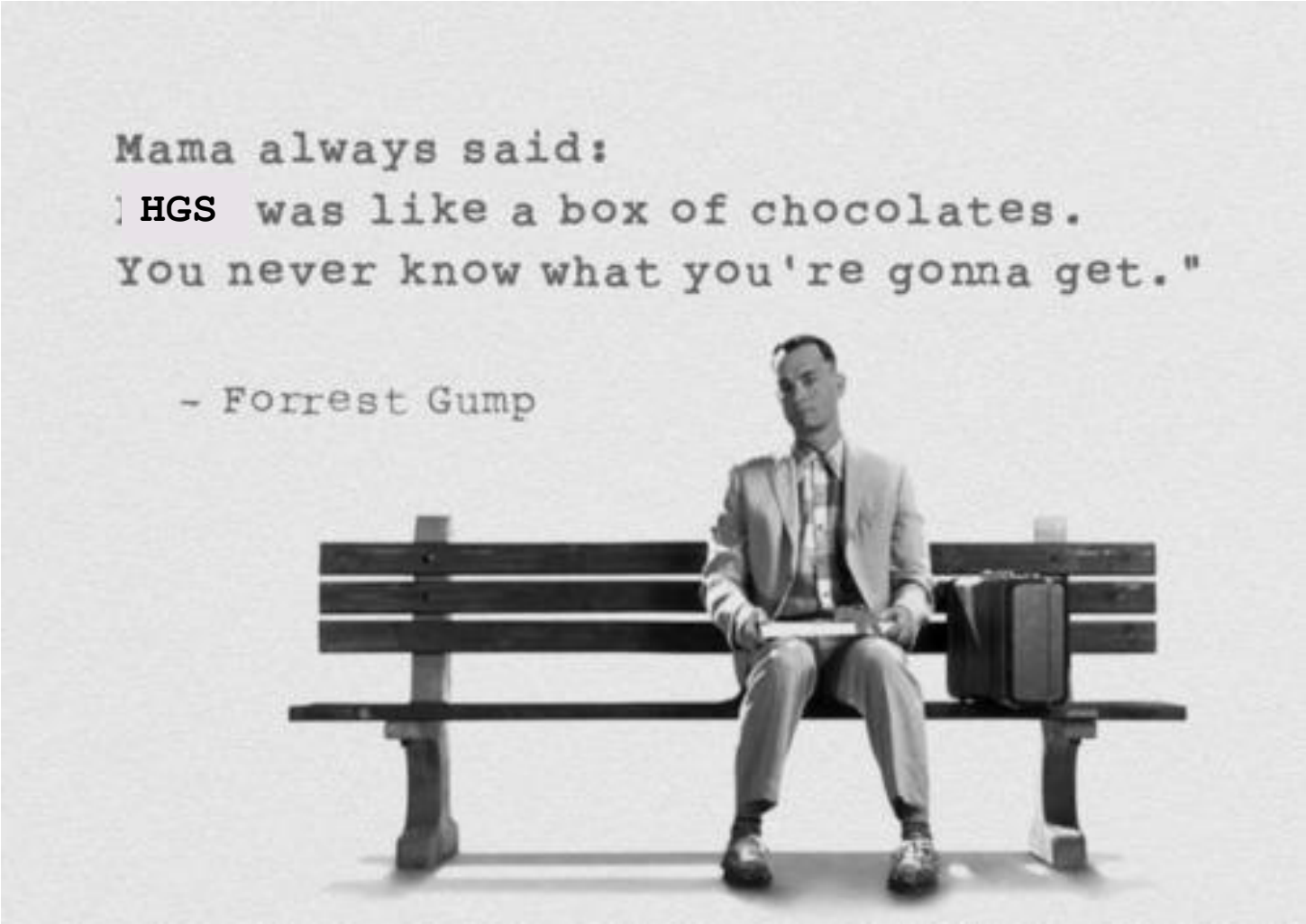
Mama always said:
HGS was like a box of chocolates.
You never know what you're gonna get."
- Forrest Gump

Hur blir vi bättre?

- Karaktärisera patienterna!
  - ✓ Specifik remiss
  - ✓ Dialog med remittenter
- Fler sjukdomsgener
- Ökad förståelse för intronvarianter
  - ✓ RNA seq?
- Bättre (och fler) funktionella tester

Tack till:

HELGENOMGÄNGET

- Per Marits
- Sofie Vonlanthen
- Malin Winerdal
- Yenan Bryceson
- Peter Bergman
- Elina Erikson
- Ola Winqvist
- Sara Lind Enoksson

CLINICAL GENOMICS, SCILIFE

- Anna Wedell
- Valtteri Wirta

FRÅN KLINIKEN

- Mikael Sundin
- Lisa Törnudd

Tack för uppmärksamheten!